

Sjögren Sendromu ile İlişkili ve Atipik Radyolojiyle Seyreden Lenfositik İntersitisyel Pnömoni Olgusu

A Case of Lymphocytic Interstitial Pneumonitis Associated With Sjögren's Syndrome With Atypical Radiological Findings

Tekin Yıldız, Levent Akyıldız, Füsün Topçu, Fahri Yılmaz

Dicle Üniversitesi Tıp Fakültesi Göğüs Hastalıkları Anabilim Dalı, Diyarbakır, Türkiye

ÖZET

Kırk iki yaşında kadın hasta nefes darlığı, öksürük, balgam çıkarma, zayıflama, ses kısıklığı, gözlerde ve ciltte kuruma şikayetleriyle yatırıldı. Göğüs röntgenogramında sağ alt zonda homojen radyoopasite, Toraks BT'de sağ akciğer orta ve alt lobda hava bronkogramları içeren, yer yer alveoler patern ile uyumlu nodüler lezyonlar ve bilateral kalsifiye plevral plaklar mevcuttu. Bilateral Schirmer testi pozitifliği ve Anti-SSA: 1/100 (+++) pozitifliği ile Sjögren Sendromu tanısı kondu. Yapılan bronkoskopi ile alınan lavaj sitolojisi ve transbronşiyal biyopsi histopatolojisi tanınal olmayınca transtorasik ince iğne biyopsisi (tru cut) uygulandı. Lenfositik interstisyel pnömoni tanısı ile başlanan steroid ve siklofosamid tedavisinden oldukça iyi yanıt alınan olgu sunulmaktadır. (*Tur Toraks Der 2008;9:127-30*)

Anahtar sözcükler: Sjögren Sendromu, akciğer, lenfositik interstisyel pnömoni

Geliş Tarihi: 16. 10. 2006 *Kabul Tarihi:* 16. 02. 2007

ABSTRACT

The 42 year old female patient admitted to our hospital with the complaints of cough, sputum, loss of weight, hoarseness and dryness of the eyes and skin. On the chest x-ray, opacification was found in the right lower zone. The chest CT scan demonstrated nodular lesions, including air bronchograms showing a partial alveolar pattern in the middle and lower right lobes and bilateral pleural plaques. The diagnosis of Sjögren's Syndrome was made on the basis of bilateral Schirmer test positivity in the ophthalmologic examination and anti-SSA: (+++) positivity, with a titration of 1/100. The cytologic examination of bronchoalveolar lavage fluid and histopathological evaluation of transbronchial biopsy were not diagnostic. Lymphocytic interstitial pneumonia was diagnosed by evaluation of a transthoracic fine needle biopsy (tru cut). In this case report, we present a case of lymphocytic interstitial pneumonia associated with Sjögren's syndrome with atypical radiological findings, who responded favourably to steroid and cyclophosphamide treatment. (*Tur Toraks Der 2008;9:127-30*)

Key words: Sjögren's Syndrome, lung, lymphocytic interstitial pneumonia

Received: 16. 10. 2006 *Accepted:* 16. 02. 2007

GİRİŞ

Sjögren Sendromu'nun (SjS), ilk kez Mikulicz tarafından 1892 yılında tanımlandığı kabul edilmektedir [1]. 1933 yılında Sjögren, kuru göz ve kuru ağız yakınmaları olan 13'ü kadın toplam 19 olguda benzer klinik ve histolojik bulguları tanımlamış ve bu sendromun Xerophthalmia ile ayırımı için de Keratokonjonktivitis Sikka terimini önermiştir [1].

Sjögren Sendromu, ekzokrin glandlarda lenfositik infiltrasyon sonucu tükrük bezlerinde büyüme, kuru göz, kuru ağız ile karakterize kronik inflamasyonla seyreden otoimmün bir hastalıktır [1-6]. SjS primer (pSjS) olarak görülebilir veya diğer otoimmün hastalıklarla ilişkili olabilir (sekonder SjS) [2,3].

PSjS'nda akciğerler, böbrekler ve küçük damarlar gibi çeşitli ekstraplandüler organlar da etkilenebilir [2,3].

PSjS'nda gelişen pulmoner manifestasyonlar ise lenfositik interstisyel pnömoni (LİP), interstisyel pulmoner fibrozis, plevral hastalık, lenfoproliferatif bozukluklar olarak belirtilmektedir [3]. LİP, alveoler septaların yoğun ve diffüz lenfositik infiltrasyonu ile karakterize bir interstisyel pnömoni formudur [7]. Klasik olarak LİP otoimmün hastalıklarla ve özellikle de SjS ile birlikte görülmektedir [8].

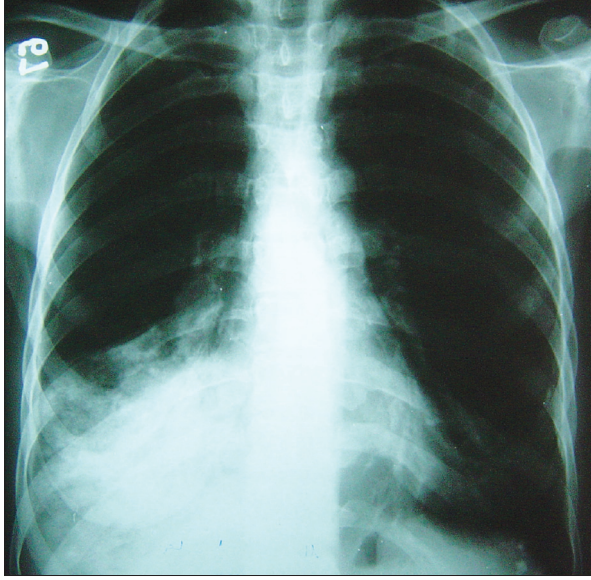
Bir aylık steroid kullanımından sonra klinik ve radyolojik yanıt alınamayınca siklofosamid eklediğimiz ve belirgin klinik ve radyolojik yanıt aldığımız olguyu sunuyoruz.

OLGU

MM, 43 yaşında, Çermik/Diyarbakır doğumlu bayan hasta

Şikayetler: Nefes darlığı, öksürük, balgam çıkarma, zayıflama, ses kısıklığı, gözlerde ve ciltte kuruma.

Yazışma Adresi / Address for Correspondence: Tekin Yıldız, Dicle Üniversitesi, Tıp Fakültesi Göğüs Hastalıkları Anabilim Dalı, Diyarbakır, Türkiye
Tel: 0412 248 80 01 Fax: 0412 248 44 00 E-posta: tyildiz@dicle.edu.tr

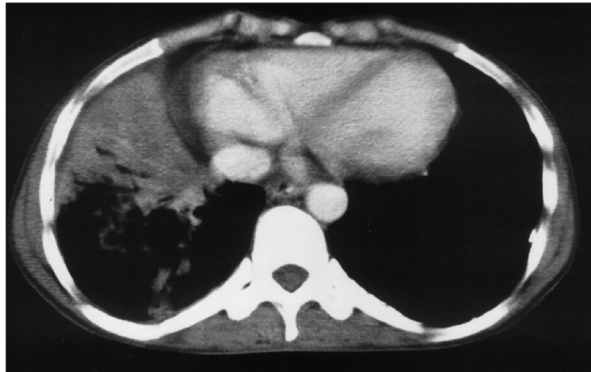

Şekil 1. PA grafide sağ akciğer alt zonda minör fissürle sınırlı, sağ hemidiafragmayı, sağ kostofrenik ve kardiofrenik sinüs konturlarını silen, homojen radyoopasite ve sağ hiler genişleme

Hikaye: Son on beş yıldır öksürük yakınması olan hasta çeşitli kereler gittiği doktorlar tarafından ses tellerinde iltihap olduğu söylenerek tedavi edilmiş. On sekiz ay önce ses kısıklığı, zayıflama ve anemi etiyolojisi araştırılmak üzere Ankara'da bir Üniversite Hastanesinde Gastroenteroloji Servisi'ne yatırılarak incelenmiş. Bu hastanede yapılan incelemelerinde sedimantasyon yüksekliği, pansitopeni, poliklonal gammopati, multinodüler guatr (MNG), hipertiroidi, üst gastrointestinal sistem endoskopik incelemesinde özofajit, pangastirit saptanmış. Tiroid ablasyon tedavisi yapılan olgu oral demir preparatı verilerek taburcu edilmiş. Ancak son bir yıl içinde 30 kg kadar zayıflaması, son dört aydır şikayetlerinde artış olması ve yeni şikayetlerinin ortaya çıkması üzerine hastanemize başvuran olgu servisimize yatırıldı.

Öz Geçmiş: Doğumundan itibaren on yıl süreyle çevresel asbest maruziyeti olmuş. Sigara, alkol kullanmayan olgunun oral demir preparatları dışında düzenli olarak kullandığı herhangi bir ilaç yoktu.

Klinik Gidiş: Olgu 22.12.2004 tarihinde 1999013681 protokol ve 606636 dosya no ile Dicle Üniversitesi Tıp Fakültesi Göğüs Hastalıkları ve Tüberküloz Anabilim Dalı A Servisi'ne yatırıldı.



Şekil 2. Toraks BT'de sağ akciğer orta ve alt lobta hava bronkogramları içeren, yer yer alveoler patern ile uyumlu nodüler lezyonlar ve bilateral kalsifiye plevral plaklar.

Fizik Muayene: Genel durum orta, şuur açık, koopere, oryante, belirgin olarak kaşektik görünümdeydi. Ateş 36°C, nabız 88/dk, TA 110/70 mmHg, solunum dakika sayısı 17/dk, solunum sistemi fizik muayenesinde, oskültasyonda sağ hemitoraks bazalinde tuber sufl ve inspiryumda ralleri mevcuttu. Göz muayenesinde; konjonktivalar bilateral soluk ve kuru, Schirmer testi bilateral pozitif saptandı. Tolere edemediğinden indirekt laringoskopi yapılamadı. Dermatolojik olarak tüm deride kserozis, ağız kenarlarında ragadlar, sol el bileği iç yüzde eritemli plak mevcuttu. Periferik lenfadenomegali saptanmadı. Periferik nabazanlar tüm ekstremitelerde açıktı.

Radyoloji: Olgunun göğüs röntgenogramında sağ akciğer alt zonda minör fissürle sınırlı, sağ hemidiafragmayı, sağ kostofrenik ve kardiofrenik sinüs konturlarını silen, homojen radyoopasite ve sağ hiler genişleme mevcuttu (Şekil 1).

Toraks BT: Sağ hiler lenf bezleri büyümüşü. Sağ akciğer orta ve alt lobta hava bronkogramları içeren, yer yer alveoler patern ile uyumlu pnömonik konsolidasyon mevcuttu. Bilateral kalsifiye plevral plaklar mevcuttu (Şekil 2).

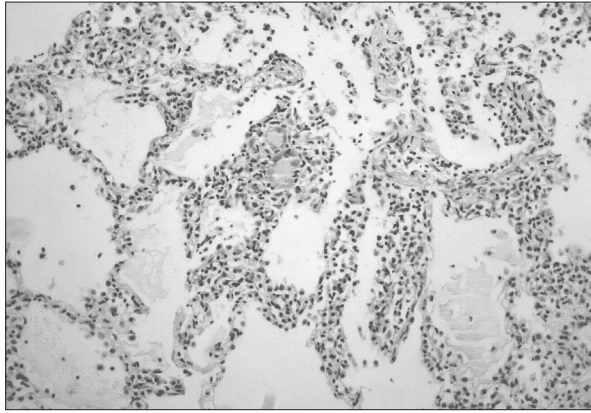
Laboratuvar: Beyaz küre: 18.2 K/UL, Kırmızı küre: 3.87 M/UL, Hgb: 9.69 g/dl, Hct: %29.2, MCV: 75.5, MCH: 25.1 pg/cell, MCHC: 33.2g/dl, Plt:355K/UL, ESR: 95mm/h, BUN: 55.27 mg/dL, CK: 295.54U/L, LDH: 231U/L, Albumin: 2.5g/dL Globulin: 5.8g/dL, Demir: 6mcg/dL. Arter Kan Gazları: pH: 7.50, pCO₂: 24.8mmHg, pO₂:73.2mmHg, HCO₃: 22.3mmol/L, BE -3.2mmol/L. IgG: 3260mg/dl (800 -700), IgA: 812mg/dl (85 -450), IgM: 109 nm/dl (60 -370), Total IgE: 23.8IU/ml (1 -87). Tiroid Fonksiyon Testleri: T₃: 0.642 ng/ml (0.86 -2.02), Serbest T₄: 1.75 ng/ml (0.932 -1.710). Doppler Ekokardiografi: LVEF: %60, Romatizmal mitral kapak (hafif MY), Hafif TY. Protein Elektroforezi: Albumin %40 (52 -68), Alfa -1: %4.40 (2 -5), Alfa -2: %8.40 (6.6 -13.5), Beta: %20.30 (8.5 -14.5), Gama: %26.90 (11 -21.1), A/G oranı 0.67. ANA: 1/160 (+) pozitif, Anti-SSA: 1/100 (+++) pozitif, Anti-SSB: (-), Anti-SM: (-), Anti-SM/RNP: (-), Anti-SCL70: (-), Anti-JO1: (-), AntidsDNA: (-), pANCA: (-), cANCA: (-). Viral hepatit paneli: HBsAg: (-), Anti-HBsAb: (-), Anti-HCV: (-). Periferik Yayma: Nötrofil %76, Lenfosit %10, Monosit %12, Çomak %4, Large Lenfosit %4. Eritrositlerde hipokromi, anizositoz, poikilositoz, trombosit kümeleri çoklu, lökositlerde toksik granülasyon mevcut. Kemik iliği Biyopsisi: Normoselüler kemik iliği. Balgam ARB: 5 kez (-) negatif, açlık mide suyu ARB: (-) negatif, balgam sitolojisi: Benign bulundu.

Batın USG: Minimal dalak büyüklüğü dışında normal bulundu. Batın BT: Perihepatik minimal sıvı dışında normal sınırlarda bulundu.

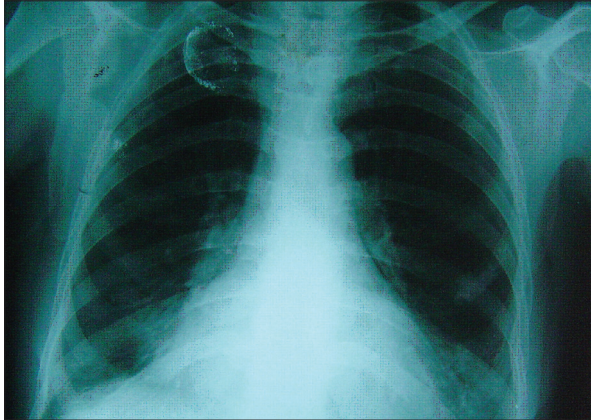
Klinik Gidiş: Olguya gelişinde gerek radyolojik görünüm ve gerekse de hemogramındaki nötrofil hakimiyeti olan lökositoz nedeniyle, pnömoni ön tanısıyla ikili non-spesifik antibiyoterapi başlandı. Bu tedaviye klinik ve radyolojik olarak yanıt alınamadı. Yapılan balgam ARB incelemeleri de (-) negatif olduğundan akciğer tüberküloz dışlandı. Fiberoptik bronkoskopi (FOB) planlandı.

FOB: Trakea mukozası kuru görünümdeydi, sağ akciğer alt lob bazal segment ağızlarından pürülan sekresyon geliyordu, ilgili segmentlerden bronkoalveolar lavaj (BAL) ve transbronşiyal biyopsi (TBB) uygulandı. Lavaj sitolojisi ve TBB histopatolojisi tanısal olamadı. 17.01.2005 tarihinde Toraks BT rehberliğinde transtorasik ince iğne biyopsisi (tru cut) yapıldı. Kesitlerde izlenen akciğer dokusunda alveollerin bir kısmında proteinö materyal izlenmekteydi. Alveol duvarlarında kalınlaşma mevcuttu, interstisyel alanda yoğun lenfosit ve plazma hücresi infiltrasyonu ve yer yer multinükleer dev hücre formasyonu izlenmekteydi (Şekil 3). Mevcut bulgular Sjögren Sendromu ile ilişkili LİP olarak bildirildi.

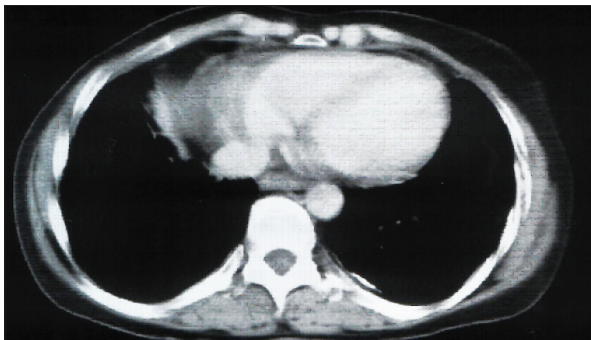
Olguya 1mg/kg/gün dozunda Prednizolon başlandı. Bir aylık takip sonrası klinik ve radyolojik gerileme gözlemlenmeyince tedaviye Siklofosamid 1mg/kg/gün do-



Şekil 3. Olgunun histopatolojik bulguları



Şekil 4. Olgunun tedavi altında iken çekilen akciğer grafisi



Şekil 5. Olgunun tedavi altında iken çekilen Toraks BT görünümü

zunda eklendi. Takiplerinde belirgin klinik ve radyolojik düzelme izlendi (Şekil 4,5). Olgu halen Prednizolon 10mg/gün (gün aşırı) + Metotreksat 7.5 mg/hafta ile idame tedavi alıyor.

TARTIŞMA

PSJS tanısı Amerika-Avrupa Konsensus Grubu'nun tanısal kriterleri kullanılarak yapılmaktadır. Bu kriterler: Oküler semptomlar, oral semptomlar, kuru göz varlığının objektif kriterleri, tükürük bezi tutulumunun varlığının objektif kriterleri, laboratuvar anormallikleri olarak tanımlanmıştır [1,9]. Bizim olgumuzda da oküler semptomlar, oral semptomlar, kuru göz, pozitif Schirmer testi, Anti SSA pozitifliği, ANA pozitifliği mevcuttu. Poliklonal gammopati LİP olgularının %80'inde bildirilmiştir [8]. Olgumuzda poliklonal gammopati mevcuttu.

PSJS'nda akciğerler, böbrekler ve küçük damarlar gibi çeşitli ekstrasplandüler organlar da etkilenebilir [2,3]. Olgumuzda renal tutulum gözlemlenmedi. PSJS'nda gelişen akciğer bulguları ise LİP, intersitisyel pulmoner fibrozis, plevral hastalık, lenfoproliferatif bozukluklar olarak belirtilmektedir [3]. Olgumuzda bronkoskopik işlemlerle tanı koyamayınca yaptığımız transtorasik iğne biyopsisi (tru cut) ile LİP tanısı koyduk.

Klasik olarak LİP otoimmün hastalıklarla ve özellikle de SjS ile birlikte görülmektedir. Tüm LİP olgularının %25'inin SjS ile ilişkili olduğu bildirilmektedir. SjS'nun klinik seyri sırasında %1 oranında LİP gelişmektedir [8]. Bunun dışında Sistemik Lupus Eritematozus, Romatoid Artrit, Juvenil Romatoid Artrit, Hashimoto Tiroiditi, Miyastenia Gravis gibi pek çok otoimmün bozuklukla beraber de görülebilmektedir [8]. Olgumuzda SjS dışında herhangi bir otoimmün bozukluk saptanmadı.

LİP'e özgün olmamakla birlikte, olguların göğüs röntgenogramlarında en sık gözlenen değişimler bilateral, sıklıkla alt zonlarda retiküler veya retikülonodüler opasiteler ve daha nadir olarak da pnömoniye taklit edecek şekilde fokal alveolar konsolidasyonlar olarak bildirilmektedir [8,10]. Bizim olgumuzun radyolojik özellikleri sıklıkla beklenen klasik radyolojiden ziyade nadiren gözlenebilen sağ alt lobda pnömonik konsolidasyonla birlikte hiler lenfadenomegali şeklindeydi. Olgumuzun Toraks BT incelemesinde gözlemlediğimiz bilateral kalsifiye plevral plakları ise ilimizde çevresel asbest maruziyetinin en yoğun yaşandığı ilçelerden birisi olan Çermik ilçesinde, doğumundan itibaren asbestli toprakla sünen evde yaşamış olması ile açıkladık.

SjS tedavisinde etkilenen organ veya sisteme göre değişimle beraber steroidler, azatiopürin, hidroklorokin, plazmaferezis, siklofosamid önerilmektedir [1,11]. Biz olgumuzun tedavisinde steroid denedik. Bir aylık kullanımdan sonra klinik ve radyolojik yanıt alamayınca siklofosamid ekledik. Bu ikili tedaviye belirgin klinik ve radyolojik yanıt aldık. Olgu halen prednizolon 10 mg/gün (gün aşırı) + Metotreksat 7.5 mg/hafta ile idame tedavi ile takip edilmektedir.

PSJS akciğerler dahil çeşitli organları etkileyebilmektedir. Pulmoner tutulumun LİP dahil çeşitli akciğer bulguları bilinmektedir. LİP olgularında akciğer tutulumun nadiren de olsa atipik radyolojiyle başvurabileceği hatırlanmalıdır.

KAYNAKLAR

1. Fox RI. Sjögren's syndrome. *Lancet* 2005;366:321-31.
2. Ito I, Nagai S, Kitaichi M, et al. Pulmonary manifestations of primary Sjögren's syndrome: a clinical, radiologic, and pathologic study. *Am J Respir Crit Care Med* 2005;171:632-8.
3. Salaffi F, Manganelli P, Carotti M, et al. A longitudinal study of pulmonary involvement in primary Sjögren's syndrome: relationship between alveolitis and subsequent lung changes on high-resolution computed tomography. *Br J Rheumatol* 1998;37:263-9.
4. Papiris SA, Maniati M, Constantopoulos SH, et al. Lung involvement in primary Sjögren's syndrome is mainly related to the small airway disease. *Ann Rheum Dis* 1999;58:61-4.
5. Ögüt F, Midilli R, Öder G, et al. Laryngeal findings and voice quality in Sjögren's syndrome. *Auris Nasus Larynx* 2005;32:375-80.
6. Sohar N, Sohar I, Hammer H. Lysosomal enzyme activities: new potential markers for Sjögren's syndrome. *Clin Biochem* 2005;38:1120-6.
7. Travis WD, Galvin JR. Non-neoplastic pulmonary lymphoid lesions. *Thorax* 2001;56:964-71.
8. Swigris JJ, Berry GJ, Raffin TA, Kuschner WG. Lymphoid interstitial pneumonia: A narrative review. *Chest* 2002;122:2150-64.
9. Larché MJ. A short review of the pathogenesis of Sjögren's syndrome. *Autoimmun Rev* 2006;5:132-5.
10. Lohrmann C, Uhl M, Warnatz K, et al. High-resolution CT imaging of the lung for patients with primary Sjögren's syndrome. *Eur J Radiol* 2004;52:137-43.
11. Kastrup O, Maschke M, Diener HC. Pulse-cyclophosphamide in the treatment of ataxic sensory and cranial nerve neuropathy associated with Sjögren's syndrome. *Clin Neurol Neurosurg* 2005;107:440-1.