

## Ebus Endikasyonları ve Uygulama Teknikleri

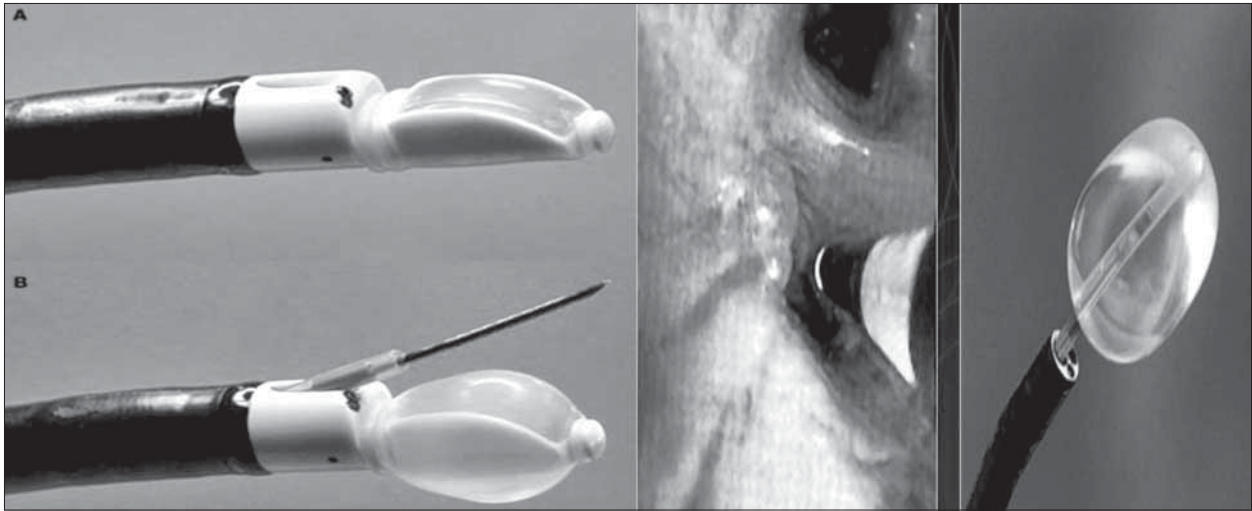
Ömer Özbudak, Hülya Dirol

Akdeniz Üniversitesi Tıp Fakültesi, Göğüs Hastalıkları Anabilim Dalı, Antalya, Türkiye

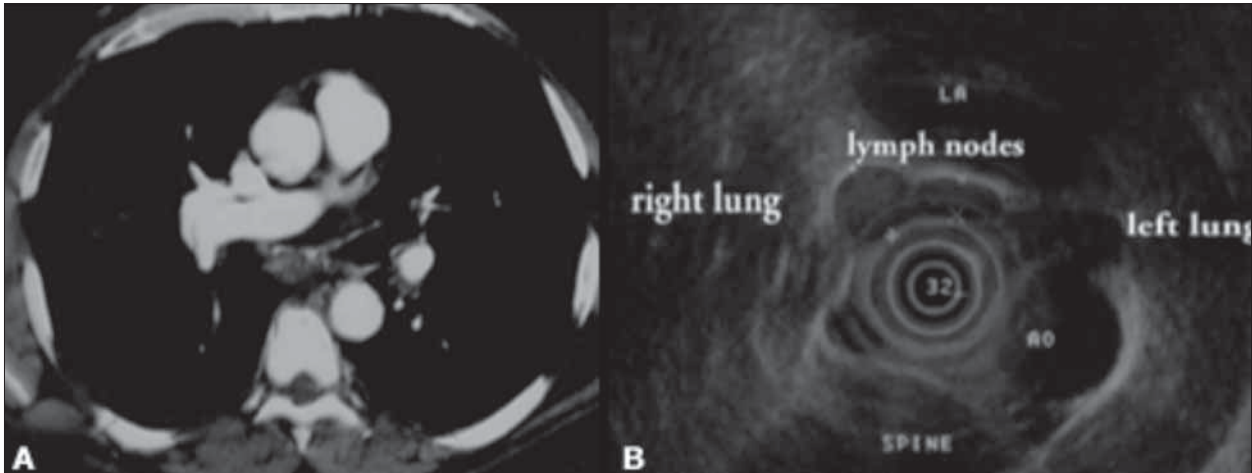
Endobronşiyal ultrason (EBUS), hava yolu duvarının ve hava yoluna komşu yapıların daha iyi değerlendirilmesini sağlayan, özellikle mediastinal lenf nodları örnekleme için tanısal değeri konvansiyonel bronkoskopiye oranla daha fazla olan bir ultrason yöntemidir. Konvansiyonel bronkoskopiye, bronkoskopist ancak havayollarının iç yüzeyini ve lümenini görebilirken endobronşiyal ultrason sayesinde trakeobronşiyal duvarı ve etrafındaki 4 cm derinliğe kadar olan yapıları gözleyebi-

lir. Bronkoskopun işlem kanalına sığabilecek boyutta geliştirilmiş ultrasonik problar yardımı ile damar ve kitle gibi peribronşiyal yapılar değerlendirilebilir, lezyonun yeri net olarak saptanıp, daha güvenli ve uygun örnekler alınabilir [1-3].

Radiyal prop (RP-EBUS) ve konveks prop (CP-EBUS) olmak üzere iki tip EBUS probu vardır. Radyal prop ile konveks prop arasındaki majör fark, radyal propla ardışık örnekleme (önce hedef lezyon belirlenir, prop bronkosko-



Şekil 1. Radyal prop (RP-EBUS) ve konveks prop (CP-EBUS)



Şekil 2. Lenf nodu ve vasküler yapıların tomografik ve EBUS görüntüleri

pun işlem kanalından çıkartılıp transbronşiyal iğne sistemi işlem kanalından geçirilir) yapılabilirken, konveks propla real-time örnekleme (aynı anda hem görüntüleme hem örnekleme) yapılmasıdır [2, 4, 5].

Radiyal prop, havayolu duvarının ve komşu yapıların 360 derecelik görüntüsü verir, major avantajı havayolu katmanlarının detaylı olarak görüntülenmesini sağlar. Radiyal prop kullanılırken, bronkoskop, ilgili alana kadar ilerletilir, radiyal prop işlem kanalından ilerletilir, ilgili yere ulaşınca etrafındaki balon kılıf su ile şişirilir. Üç çeşit radiyal prop vardır. Standart radiyal prop, 20 MHz minyatür radiyal proptur, subsegmental bronşa kadar ilerletilebilir, rezolüsyonu <1mm, penetrasyonu 5 cm'dir. 30 MHz minyatür radiyal prop da standart proba benzer, ancak havayolu duvarını ve çevre yapıları daha detaylı gösterir. Bir de 20 MHz ultra-minyatür radiyal prop vardır, bu daha küçük olduğu için standart probtan daha periferdeki yapıların görülmesini sağlar, peripher intrapulmoner nodüllerin örneklemeinde tercih edilir [3, 4, 6, 7].

CP-EBUS'ta, 7.5 MHz konveks prop kullanılır, hem ultrason görüntüleri hem de konvansiyonel bronkoskopi görüntüleri aynı ekrandan izlenir, doppler ultrason vasküler yapılarla örneklenecek lezyonun net bir şekilde değerlendirilmesini sağlayarak kanama gibi komplikasyonları azaltabilir [1, 2, 4, 5, 8].

EBUS sayesinde, kanser evrelemesi veya sarkoidoz, lenfoma gibi hastalıkların tanısı, mediastinoskopi gibi daha invazif işlemlere gerek duyulmadan konulabilmekte, periferik intrapulmoner nodüller VATS'a gerek kalmadan EBUS'la örneklenebilmektedir. Minimal invazif olması, hastanın işlemler için yatışının gerekli olmaması, sadece local anestezi ve sedasyonla işlemin gerçekleştirilebiliyor olması, tanı oranının yüksek olması diğer avantajları iken, subaortik ve paraözofageal lenf nodlarının örnekle-nememesi, çok yaygın olmaması, işlemde sadece küçük iğnelerin kullanılıyor olmasından mikrometastazların atlanabilmesi de dezavantajlarıdır. Bronkoskopide ve

TBIA'nda karşılaşılabilecek komplikasyonlar dışında EBUS'ye spesifik komplikasyon bildirilmemiştir. Konvansiyonel TBIA ile %40-70 olan tanı oranı, EBUS'un kullanımıyla %85-95'e yükselmiştir [2-5, 7, 9].

#### KAYNAKLAR

1. Hürter, T, Hanrath, P. Endobronchial sonography: feasibility and preliminary results. Thorax 1992; 47: 565.
2. Kurimoto N, Murayama M, Yoshioka S et al. Assessment of usefulness of endobronchial ultrasonography in determination of depth of tracheobronchial tumor invasion. Chest 1999; 115: 1500.
3. Baba M, Sekine Y, Suzuki M et al. Correlation between endobronchial ultrasonography (EBUS) images and histologic findings in normal and tumor-invaded bronchial wall. Lung Cancer 2002; 35: 65.
4. Nakamura Y, Endo C, Sato M et al. A new technique for endobronchial ultrasonography and comparison of two ultrasonic probes: analysis with a plot profile of the image analysis software NIH Image. Chest 2004; 126: 192.
5. Kurimoto N, Murayama M, Yoshioka S, Nishisaka T. Analysis of the internal structure of peripheral pulmonary lesions using endobronchial ultrasonography. Chest 2002; 122: 1887.
6. Kurimoto N, Miyazawa T, Okimasa S et al. Endobronchial ultrasonography using a guide sheath increases the ability to diagnose peripheral pulmonary lesions endoscopically. Chest 2004; 126:959.
7. Kikuchi, E, Yamazaki, K, Sukoh, N, et al. Endobronchial ultrasonography with guide-sheath for peripheral pulmonary lesions. Eur Respir J 2004; 24:533.
8. Asahina H, Yamazaki K, Onodera Y, et al. Transbronchial biopsy using endobronchial ultrasonography with a guide sheath and virtual bronchoscopic navigation. Chest 2005; 128: 1761.
9. Herth FJ, Eberhardt R, Becker HD, Ernst A. Endobronchial ultrasound-guided transbronchial lung biopsy in fluoroscopically invisible solitary pulmonary nodules: a prospective trial. Chest 2006; 129: 147.