

Mitral Yetmezlik ve Lokalize Pulmoner Ödem

Özkan Kızkın¹, Hakan Günen¹, Süleyman Savaş Hacıevliyagil¹, Şemsi Kalkan¹, İrfan Barutçu², Zeki Yıldırım¹

¹ İnönü Üniversitesi Tıp Fakültesi Göğüs Hastalıkları AD, Malatya

² İnönü Üniversitesi Tıp Fakültesi Kardiyoloji AD, Malatya.

ÖZET

Mitral kapak yetmezliğinde sol ventrikülden regürjite olan kanın sol atriumda superior pulmoner vene doğru yönelmesi, sağ üst lobda lokalize pulmoner ödeme neden olabilir.

Bu yazıda nefes darlığı, ortopne, öksürük yakınması ile başvurmuş, akciğer grafisinde sağ üst lobda lokalize pulmoner ödem, ekokardiyografisinde mitral stenozun yanı sıra, mitral yetmezliği de olan 50 yaşındaki bir erkek hastayı sunuyoruz. İnfeksiyon lehine bir bulgusu olmayan hastanın akciğerindeki lokalize pulmoner ödem, kardiyak glikozid ve diüretik tedavisi ile iki günde kayboldu.

Sağ akciğer üst lobdaki infiltrasyonun çok sayıda nedeni olabilir, ancak nadir görülen nedenlerinden biri bilinen veya açığa çıkmamış mitral yetmezliktir ve lokalize pulmoner ödem, diüretik tedaviye çok iyi yanıt verir.

Anahtar sözcükler: lokalize pulmoner ödem, mitral kapak, yetmezlik

Toraks Dergisi, 2002; 3(3): 348-351

ABSTRACT

Mitral Regurgitation and Localized Pulmonary Edema

The cause of localized right upper lobe edema in mitral regurgitation is the distribution of blood from left ventricle to superior pulmonary vein via left atrium.

We present a 50-year-old male patient with right upper lobe pulmonary edema, having mitral stenosis in addition to mitral regurgitation, applied with the complaint of severe dyspnea, orthopnea and cough. Having no finding of infection, pulmonary edema localized in the lung resolved completely with cardiac glycosid and diuretic treatment in two days.

There are many causes of pulmonary infiltration localized in the right upper lobe but one of rare cause is known or unknown mitral regurgitation and localized pulmonary edema is recovered well with diuretic therapy.

Key words: localized pulmonary edema, mitral valve, regurgitation

GİRİŞ

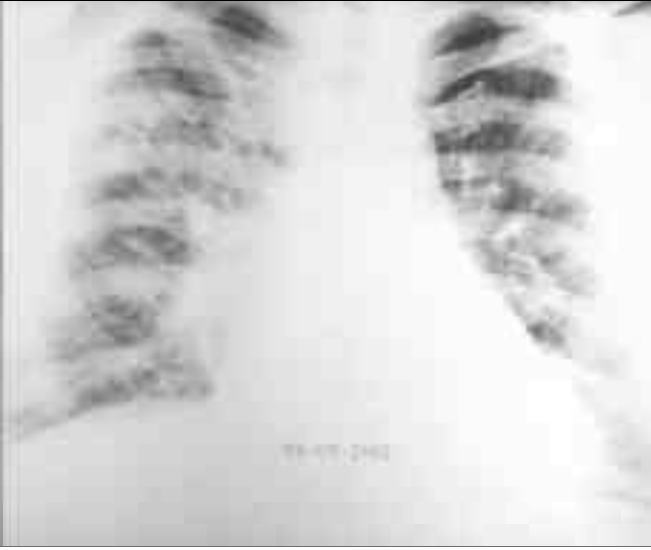
Pulmoner ödem, bazen atipik yerleşim (tek taraflı veya bazal vb) gösterebilir. Sağ akciğer üst lobda lokalize pulmoner ödem, mitral kapak yetmezliği ile birlikte olan, nadir radyolojik görünümlerden biridir [1,2]. Lokalize pulmoner ödem, mitral kapaktan ventrikül sistolü sırasında regürjitan akımın sol atriumdaki sağ üst lob pulmoner venine doğru yönelmesinden kaynaklanır [3]. Literatürde bu özelliğe az sayıda hasta olduğu bilinmektedir [4].

Biz, mitral stenoz ve mitral yetmezlikli bir olguda, mitral yetmezliğe ikincil olarak gelişmiş sağ üst lobda lokalize pulmoner ödemli bir hasta sunuyoruz.

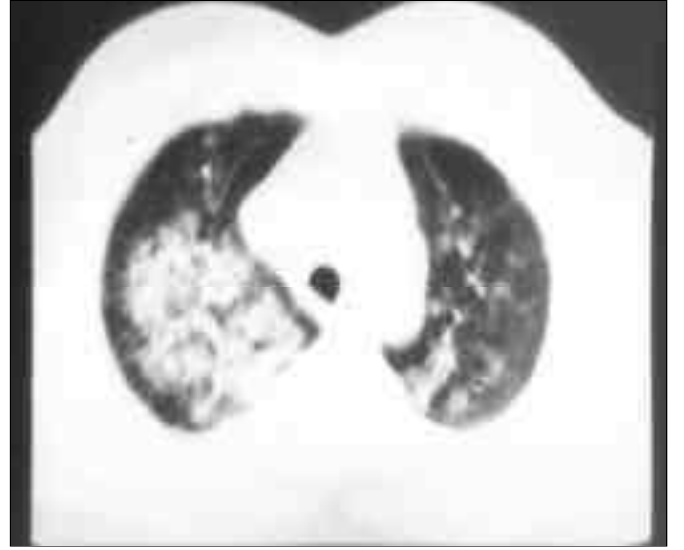OLGU

Yirmi gün öncesine kadar solunum yakınması olmayan 50 yaşındaki bir erkek hasta öksürük, dispne, ortopne yakınmalarıyla başvurduğu merkezde pnömoni ön tanısı ile sekiz gün intravenöz seftriakson ve klaritromisin tedavisi almış ve yakınmalarının düzelmemesi nedeniyle hastanemize sevk edilmiş. Özgeçmişinde, bir yıl önce "koledok adenokarsinomu" nedeniyle operasyon öyküsü olan hastanın, akut romatizmal ateş geçirme ve sigara içme öyküsü yoktu. Hastanın fizik muayenesinde, arteriyel tansiyon 120/60 mmHg, kalp tepe atımı 110/dk bulundu. Periferik nabızları düzensiz olarak palpe edi-

Yazılma adresi: Yrd. Doç. Dr. Özkan Kızkın
İnönü Üniversitesi Tıp Fakültesi
Göğüs Hastalıkları AD
44069, Malatya
Tel: (0422) 341 06 60 / 3806
Faks: (0422) 341 07 28
e-posta: okizkin@inonu.edu.tr



Resim 1. PA akciğer grafisinde kardiyomegali, pulmoner konüste düzleşme, sağ akciğer üst zonda heterojen infiltrasyon.



Resim 2. Toraks bilgisayarlı tomografi kesitinde sağ akciğer üst lobda lokalize pulmoner ödem görüntüsü.

len hastanın radyal arterden bakılan nabızı 98/dk hızındaydı (nabız defisiti mevcuttu). Akciğer muayenesinde bazallerde bilateral inspiratuar ince raller, kalp muayenesinde apekten sol koltuk altına yayılan 2/6 şiddetinde pansistolik üfürüm vardı. Hemogram, biyokimya testleri normal, mikrobiyolojik testleri negatifti. Başvuru akciğer grafisinde, orta derecede kardiyomegali, pulmoner konüste düzleşme ve sağ akciğer üst zonda heterojen infiltrasyon saptandı (Resim 1). Aynı gün çekilen toraks bilgisayarlı tomografisinde, kardiyomegali ve sağ akciğer üst lobda lokalize pulmoner ödem görüldü (Resim 2). Elektrokardiyografide 105/dk hız ve normal aks saptandı, hızlı ventrikül yanıtı atriyal fibrilasyon ve V_{3,6}'da minimum horizontal ST depresyonu gözlemlendi. Ekokardiyografide, ileri derecede mitral stenoz (mitral kapak alanı: 1.3 cm²), 2. derece mitral yetmezlik, 1.-2. derece aort yetmezliği, 2. derece triküspit yetmezliği görüldü. Parasternal uzun aks görüntüsünün iki boyutlu ölçümünde sol atrium çapı 4.2 cm, parasternal m-mode ölçümünde sol ventrikül diyastolik çapı 5.2 cm, sol ventrikül sistolik çapı 3.2 cm saptandı. Doppler ekokardiyografik incelemede mitral kapak hizasında maksimum 17 mmHg, ortalama 9 mmHg diyastolik gradient alındı. Ejeksiyon fraksiyonu %68, fraksiyone kısalma %38 bulunurken, ortalama pulmoner arter basıncı 68 mmHg olarak ölçüldü (Resim 3 ve 4). Diüretik ve kardiyak glikozid tedavisinden sonra hastanın klinik bulgularında düzelme, radyolojik bulgularında belirgin gerileme gözlemlendi (Resim 5 ve 6).

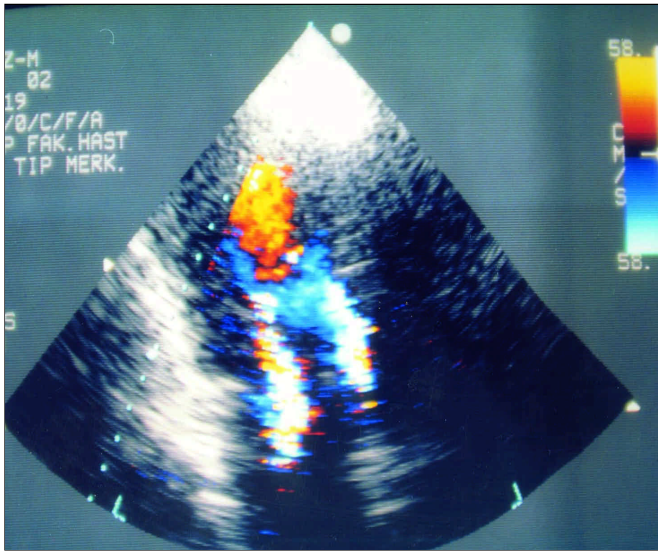
TARTIŞMA

Sol kalp yetmezliğine veya mitral kapak hastalığına ikincil gelişen pulmoner ödemde, öncelikle parahiler bölgeleri tutan alveoler veya mikst tarzda, kelebek kanadı şeklindeki

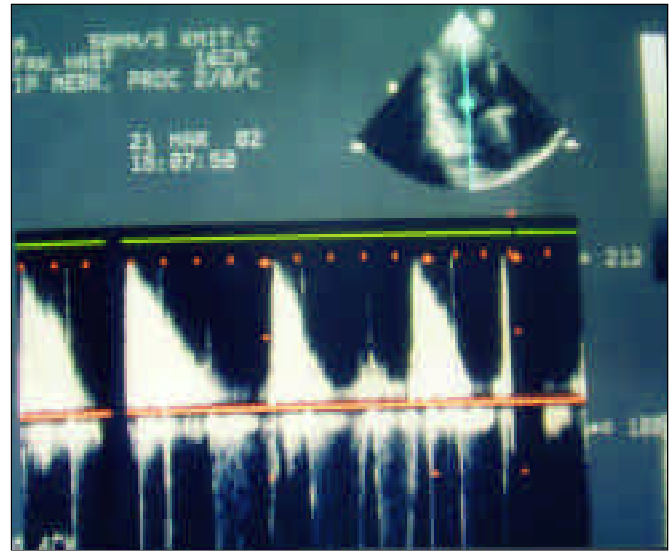
görünümüne sık rastlanır. Bazı nadir durumlarda ise akciğerlerdeki ödem iki taraflı değildir [1,2]. Bu atipik radyolojik görünüm; uzamış lateral dekübitüs pozisyonunda, pulmoner tromboembolide, kronik obstrüktif akciğer hastalığında, Swyer-James sendromunda ve tek taraflı veno-oklüzif hastalık, atriyal miksoma gibi pulmoner venöz drenajdaki bozukluklarda veya mitral kapak hastalıklarında olabilir [1,5,6]. Bizim olgumuzda ileri derecedeki stenoza rağmen radyolojik olarak iki taraflı akciğer ödemi gelişmemiş, 2. derece mitral yetmezlik nedeniyle sağ üst lobda lokalize ödem gelişmiştir. Mitral yetmezliğe bağlı pulmoner ödem en sık sağ üst lobda görülmekle birlikte, sol üst lobda ya da sağ üst lobla beraber orta lobda da görülebilir [1,7].

Mitral yetmezliği olan hastalarda sol ventrikül sistolü sırasında sol atriya doğru geri kaçan kan akımının patogenezi rolü olduğu sanılmaktadır. Bu geri akım genellikle sağ üst lob pulmoner ven orifisine doğrudur [8]. Burada, kan akımı "Starling Yasalarına" göre ödem oluşumuna neden olmaktadır ve bu akımın yönü transtorasik ya da transözofageal ekokardiyografi ile saptanabilir [9]. Mitral yetmezliği olan 40 hastada yapılan çalışmada, regürjitan akımın sağ üst lob pulmoner veninin ağzına denk geldiği gösterilmiştir [10]. Bizim olgumuzda da mitral regürjitan akım, transtorasik ekokardiyografi ile saptanmıştı. Tanıda unutulmaması gereken bir özellik de, atak tedavi edildikten sonra regürjitasyonun ekokardiyografi ile saptanamayabileceğidir.

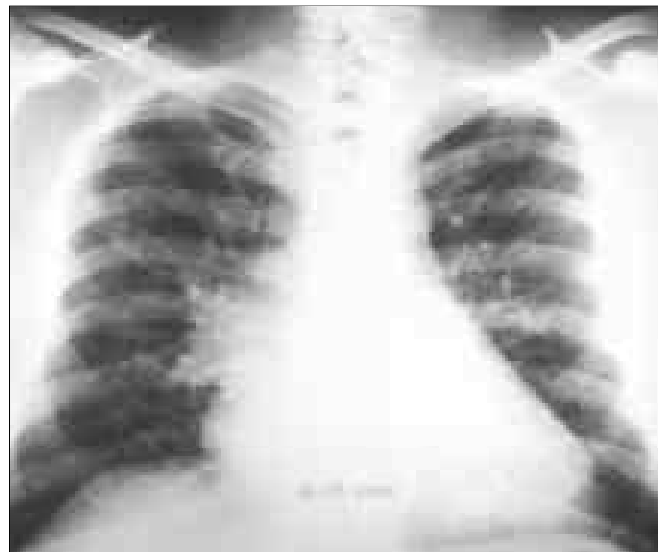Schynder ve arkadaşları [11] ciddi mitral yetmezliği olan 131 hastanın 12'sinde (%9) sağ akciğer üst lobda lokalize ödem geliştiğini saptamışlar ve bu olgularda sağ üst lob pulmoner ödem görülme sıklığının, sanıldığı kadar nadir olmadığını ifade etmişlerdir. Benzer şekilde başka bir çalışmada,



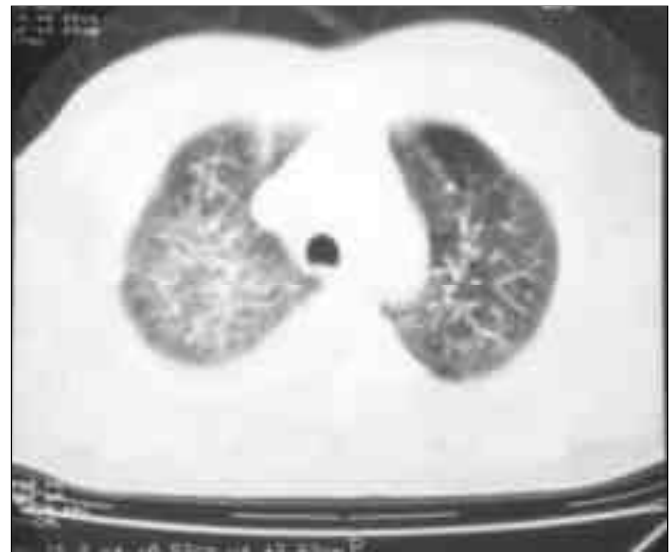Resim 3. 2. derece mitral yetmezlik, 1-2. derece aort yetmezliğinin, apikal dört boşluk ekokardiyografik görüntüsü.



Resim 4. Mitral yetmezliğin apikal dört boşluk Doppler akım trasesi.



Resim 5. Diüretik ve kardiyak glikozid tedavisinden sonra çekilen kontrol PA akciğer grafisi.



Resim 6. İkinci gün çekilen kontrol toraks bilgisayarlı tomografisinde mevcut lezyonlarda belirgin regresyon.

mitral regürjitasyonlu 21 hastanın 8'inde (%38) sağ üst lobda lokalize pulmoner ödem görülmüştür [12]. Bizim olgumuzda olduğu gibi, daha önce kalp hastalığı öyküsü olmayan hastalarda, sağ üst lobdaki lokalize pulmoner ödem; neoplazi, hemoraji veya infeksiyonla karışabilir [3,12]. Nitekim bizim hastamızın öyküsünde adenokarsinom ameliyatı olduğundan, mevcut görünüm metastaz olarak yorumlanabilir ya da bağışıklık sistemi baskılanmış bir hastada gelişmiş pnömoni ile karıştırılabildi. Hasta, daha önce tedavi gördüğü merkezde, pnömoni ön tanısı ile sekiz gün intravenöz seftriakson ve klaritromisin tedavisi almış olup, tedaviye rağmen klinik ve radyolojik yanıt alınamadığından hastanemize sevk edilmiştir.

Biz; hastanın mikrobiyolojik testlerinin negatif olması, ateş, lökositoz, göğüs ağrısı, balgam çıkarma gibi klinik bulguların olmaması ve ampirik antibiyotik tedavisine yanıt alınmaması, pulmoner ödemin diüretik ve kardiyak glikozid tedavisi ile iki gün sonra düzelmesi ve ekokardiyografide mitral yetmezlik saptanması nedenleriyle lokalize pulmoner ödemin, mitral kapak hastalığına bağlı olabileceğini düşündük.

Mitral kapak yetmezliğindeki lokalize pulmoner ödemin akılda tutulması, bu hastalarda gereksiz ve invaziv girişimlerin önüne geçebilir ve bizim hastamızda olduğu gibi daha önce bilinmeyen mitral kapak hastalığının saptanmasına da aracı olabilir.

KAYNAKLAR

1. Alarcon JJ, Guembe P, de Miguel E, et al. Localized right upper lobe edema. *Chest* 1995; 107: 274-6.
2. Woolley K, Stark P. Pulmonary parenchymal manifestations of mitral valve disease. *Radiographics* 1999; 19: 965-72.
3. Gurney JW, Goodman LR. Pulmonary edema localized in the right upper lobe accompanying mitral regurgitation. *Radiology* 1989; 171: 397-9.
4. Gudinchet F, Rodoni P, Sarraj A, et al. Pulmonary oedema associated with mitral regurgitation: prevalence of predominant right upper lobe involvement in children. *Pediatr Radiol* 1998; 28: 260-2.
5. Fraser BG, Paré JAP, Paré RS, Genereux GP. Pulmonary edema. In: *Diagnosis of diseases of Chest* (vol 3). Philadelphia: WB Saunders. 1994:593-606.
6. Calenoff L, Kruglik CG, Woodruff A. Unilateral pulmonary edema. *Radiology* 1978; 126: 19-24.
7. Rice J, Roth SL, Rossoff LJ. An unusual case of left upper lobe pulmonary edema. *Chest* 1998; 114: 328-30.
8. Gurney JW, Schroeder BA. Upper lobe lung disease: physiologic correlates. *Radiology* 1988; 167: 359-66.
9. Roach JM, Stajduhar KC, Torrington KG. Right upper lobe pulmonary edema caused by acute mitral regurgitation. Diagnosis by Transesophageal echocardiography. *Chest* 1993; 103(4): 1286-8.
10. Miyateke K, Nimura Y, Sakakibara H, et al. Localization and direction of mitral regurgitant flow in mitral orifice studied with combined use of ultrasonic Doppler technique and two dimensional echocardiography. *Br Hearth J* 1982; 48: 449-548.
11. Schnyder PA, Sarraj AM, Duvoisin BE, et al. Pulmonary edema associated with mitral regurgitation: prevalence of predominant right upper lobe involvement in children. *Am J Roentgenol* 1993; 161: 33-6.
12. Grenon H, Bilodeau S. Pulmonary edema of the right upper lobe associated with acute mitral regurgitation. *Can Assoc Radiol J* 1994; 45: 97-100.